GEMMAT
Groupe d'Étude Multidisciplinaire en Maladie Thrombotique

STRATEGIE DIAGNOSTIQUE DE L'EMBOLIE PULMONAIRE

La stratégie diagnostique repose sur 2 éléments essentiels, après évaluation de l'hémodynamique du patient :

- L'estimation de la probabilité clinique
- L'analyse du contexte clinique et du niveau d'urgence

Dans le cas particulier de l'embolie pulmonaire, chez les patients de plus de 50 ans, la valeur seuil de normalité des D-Dimère est indexé à l'âge selon la formule âge x 10 ng/ml (1).
Exemple : pour un patient de 75 ans, la valeur seuil des DDimères permettant d'exclure le diagnostic en cas de probabilité faible est 750ng/ml.

a. Suspicion d'EP avec hémodynamique stable

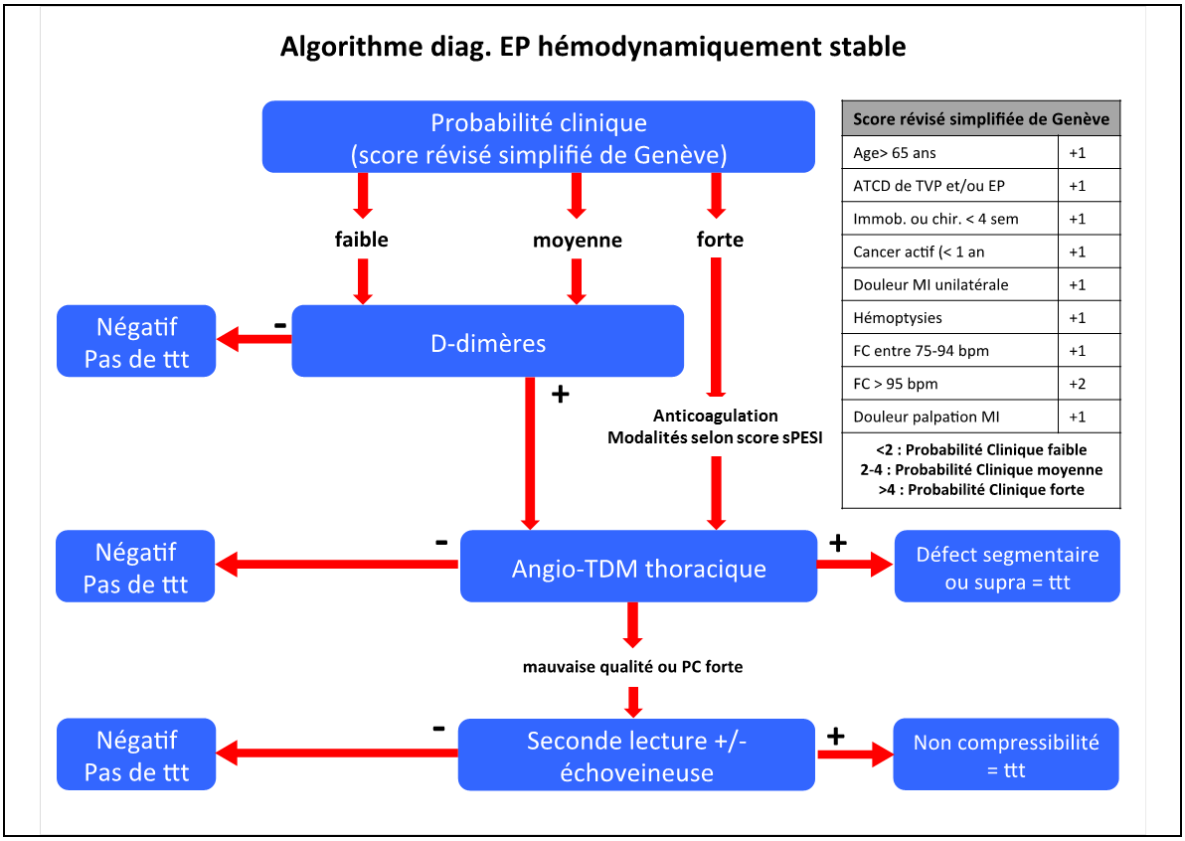

Score révisé simplifiée de Genève	
Age> 65 ans	+1
ATCD de TVP et/ou EP	+1
Immob. ou chir. < 4 sem	+1
Cancer actif (< 1 an	+1
Douleur MI unilatérale	+1
Hémoptysies	+1
FC entre 75-94 bpm	+1
FC > 95 bpm	+2
Douleur palpation MI	+1
<2 : Probabilité Clinique faible 2-4 : Probabilité Clinique moyenne >4 : Probabilité Clinique forte	

Cet algorithme résulte d'un partenariat GEMMAT et Urgences du pavillon N (Hôpital Edouard Herriot) à partir des recommandations de la Société Européenne de Cardiologie (2)

b. Forte suspicion d'EP avec hémodynamique instable

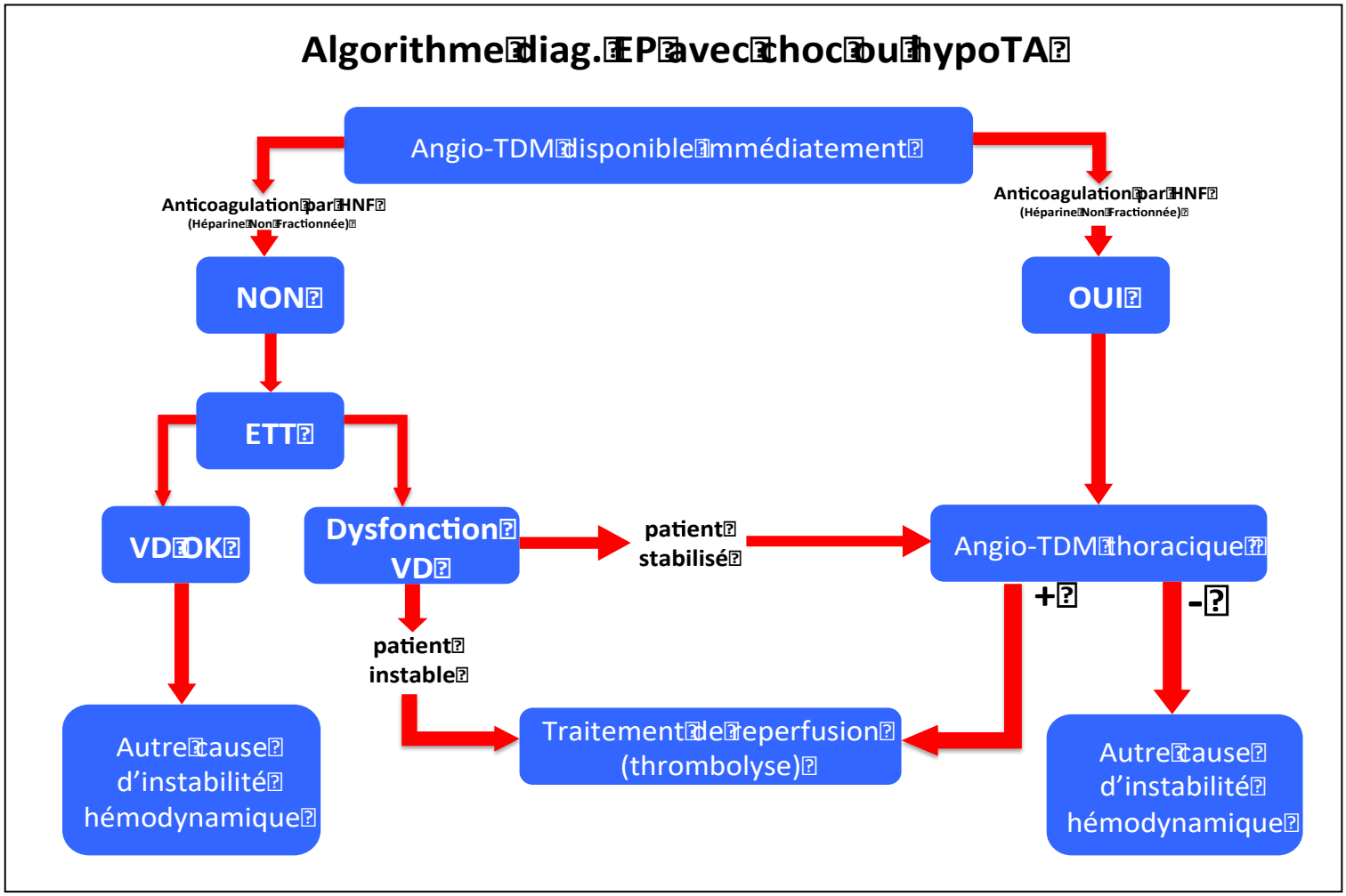

Cet algorithme résulte d'un partenariat GEMMAT et Urgences du pavillon N (Hôpital Edouard Herriot) à partir des recommandations de la Société Européenne de Cardiologie (2)

Cas particulier 1: EP en ante- ou post-partum

Les score de Genève et de Wells Embolie pulmonaire <u>ne sont pas utilisables</u> chez la femme enceinte (3,4) et l'évaluation clinique est empirique.

Privilégier au troisième trimestre la réalisation en première intention d'un écho-doppler veineux
La mise en évidence d'une TVP proximale permet de porter le diagnostic d'EP

Un écho-doppler incomplet ou la mise en évidence d'une TVP distale ne permettent pas de de retenir le diagnostic d'EP : une imagerie pulmonaire est nécessaire.

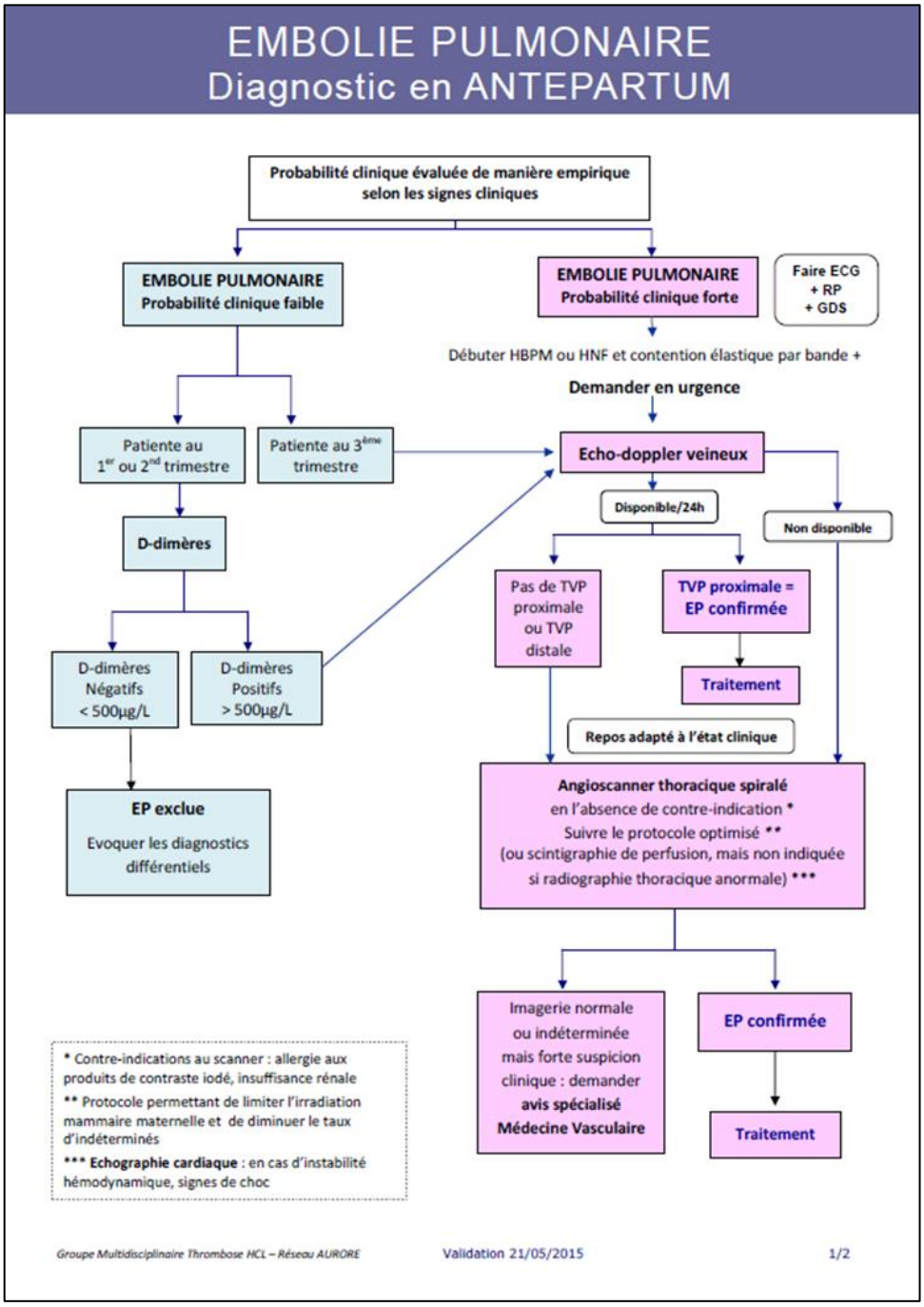

Partenariat Réseau Aurore et GEMMAT

EMBOLIE PULMONAIRE
Diagnostic en POST-PARTUM

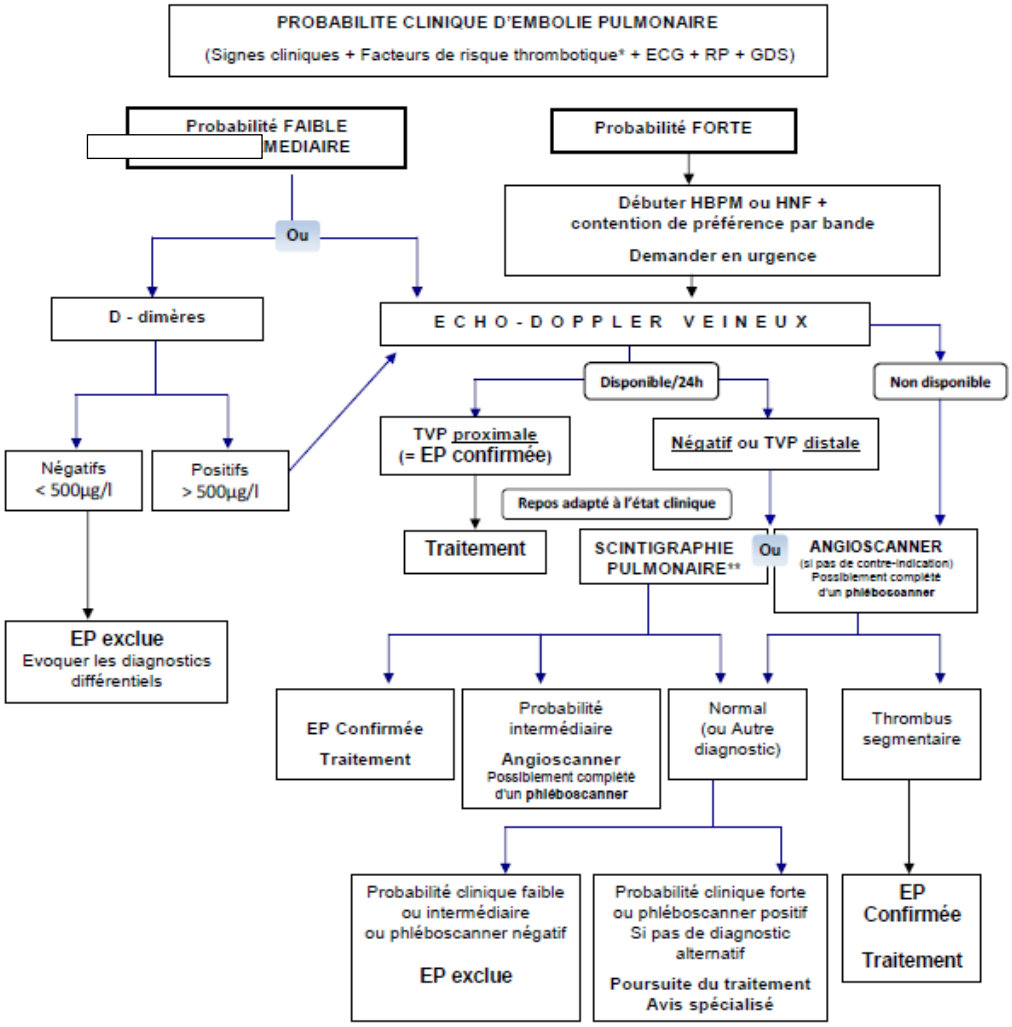

*** Facteurs de risque qui ne figurent pas dans le score clinique** ☐ Traumatisme ☐ Voyage ☐ Obésité ☐ Grossesse ☐ Pilule ☐ Maladie systématique ☐ Insuffisance cardiaque ☐ Thrombophilie connue

**** Scintigraphie pulmonaire** à privilégier si insuffisance rénale, allergie au produit de contraste ou impossibilité d'apnée.
En cas de grossesse, limiter la scintigraphie à perfusion seulement (précautions également requises si angioscanner demandé)

Groupe Multidisciplinaire Thrombose HCL – Réseau AURORE Validation 21/05/2015 2/2

Partenariat Reseau Aurore et GEMMAT

PROTOCOLE D'ANGIOSCANNER SPECIFIQUE GROSSESSE

ANGIOSCANNER THORACIQUE OPTIMISÉ pendant LA GROSSESSE

Quel que soit le terme de la grossesse

- **Limiter le champ de vue :** de la crosse aortique aux sommets de la coupole diaphragmatique la plus basse.

- **Réaliser à 100 kilovolts (Kv)** (si impossible constructeur dépendant : 120 Kv maximum), avec adaptation automatique des milliampères (Mas).
- **Injection de 120 cc de produit de contraste iodé** avec un débit de 4cc/s.
- **Délai d'acquisition** (voie veineuse au membre supérieur) :
  - Soit délai fixe à 25 secondes post injection en APNEE SIMPLE (pas d'inspiration, "arrêter de respirer")
  - Soit déclenchement avec bolus tracking dans le tronc pulmonaire avec seuil à 150 UH en APNEE SIMPLE (pas d'inspiration, "arrêter de respirer")
- **Si utilisation d'un tablier en plomb** (voir les recommandations du constructeur du scanner) : **LE METTRE APRES LE SCOUT VIEW, JAMAIS AVANT**.
- La **dose d'irradiation mammaire** est ainsi plus limitée, et **celle délivrée au fœtus** encore plus faible (Risque tératogène nul).
- Risque d'hypothyroïdie néonatal infime.

Groupe Multidisciplinaire Thrombose HCL – Réseau AURORE – Validé par le Pr Olivier ROUVIERE et le Dr Pascal ROUSSET

Validation 01.10.2015

Cas particulier 2: EP chez l'insuffisant rénal sévère

Recommandations de la Société Européenne d'Uro-radiologie sur l'utilisation des produits de contraste: http://www.esur-cm.org/index.php/en/ (5-7)

Privilégier la réalisation en première intention d'un écho-doppler veineux.
La mise en évidence d'une TVP proximale permet de porter le diagnostic d'EP
Un écho-doppler incomplet ou la mise en évidence d'une TVP distale ne permettent pas de de retenir le diagnostic d'EP

L'indication d'angioscanner chez les patients ayant un débit de filtration glomérulaire < 30 ml/mn doit se faire au cas par cas. Elle dépend de la sévérité de l'atteinte hémodynamique éventuelle, du degré de suspicion clinique de l'EP et des co-morbidités du patient.
Un angioscanner avec une quantité réduite de produit de contraste (50-60 cc) est possible sur les machines actuelles.
Si la radiographie du thorax est normale, la réalisation d'une scintigraphie de ventilation/-perfusion est aussi une alternative.

REFERENCES

1. Righini M, Van Es J, den Exter PL, Roy PM, Verschuren F, Ghuysen A, Rutschmann OT, Sanchez O, Jaffrelot M, Trinh-Duc A, Le GallC, Moustafa F, Principe A, van Houten AA, Ten Wolde M, Douma RA, Hazelaar G, Erkens PM, van Kralingen KW, Grootenboers MJ, Durian MF, Cheung YW, Meyer G, Bounameaux H, Huisman MV, Kamphuisen PW, Le Gal G.
Age-adjusted D-dimer cutoff levels to rule out pulmonary embolism: the ADJUST-PE study. JAMA 2014; 311:1117–1124.

2. Konstantinides SV, Torbicki A, Agnelli G, Danchin N, Fitzmaurice D, Galiè N,Gibbs JS, Huisman MV, Humbert M, Kucher N, Lang I, Lankeit M, Lekakis J, Maack C,Mayer E, Meneveau N, Perrier A, Pruszczyk P, Rasmussen LH, Schindler TH, SvitilP, Vonk Noordegraaf A, Zamorano JL, Zompatori M; Task Force for the Diagnosis and Management of Acute Pulmonary Embolism of the European Society of Cardiology(ESC).
2014 ESC guidelines on the diagnosis and management of acute pulmonary embolism. Eur Heart J. 2014 14;35:3033-69, 3069a-3069k.
Erratum in: Eur Heart J. 2015 ;36 :2666. Eur Heart J. 2015 ;36 :2642.

3. Tromeur C, van der Pol LM, Klok FA, Couturaud F, Huisman MV.
Pitfalls in thediagnostic management of pulmonary embolism in pregnancy. Thromb Res. 2017 ;151 Suppl 1:S86-S91

4. Touhami O, Marzouk SB, Bennasr L, Touaibia M, Souli I, Felfel MA, Kehila M, Channoufi MB, Magherbi HE. Are the Wells Score and the Revised Geneva Score valuable for the diagnosis of pulmonary embolism in pregnancy? Eur J Obstet Gynecol Reprod Biol. 2018 ;221:166-171

5. van der Molen AJ, Reimer P, Dekkers IA, Bongartz G, Bellin MF, Bertolotto M, Clement O, Heinz-Peer G, Stacul F, Webb JAW, Thomsen HS. Post-contrast acute kidney injury - Part 1: Definition, clinical features, incidence, role of contrast medium and risk factors : Recommendations for updated ESUR Contrast Medium Safety Committee guidelines. Eur Radiol. 2018 Feb 9. doi:10.1007/s00330-017-5246-5. [Epub ahead of print]

6. van der Molen AJ, Reimer P, Dekkers IA, Bongartz G, Bellin MF, Bertolotto M, Clement O, Heinz-Peer G, Stacul F, Webb JAW, Thomsen HS. Post-contrast acute kidney injury. Part 2: risk stratification, role of hydration and other prophylactic measures, patients taking metformin and chronic dialysis patients : Recommendations for updated ESUR Contrast Medium Safety Committee guidelines. Eur Radiol. 2018 Feb 7. doi: 10.1007/s00330-017-5247-4. [Epub ahead of print]

7. Stacul F, Bertolotto M, Thomsen HS, Pozzato G, Ugolini D, Bellin MF, Bongartz G, Clement O, Heinz-Peer G, van der Molen A, Reimer P, Webb JAW; ESUR Contrast Media Safety Committee.
Iodine-based contrast media, multiple myeloma and monoclonal gammopathies: literature review and ESUR Contrast Media Safety Committee guidelines. Eur Radiol. 2018 ;28:683-691